

느릅나무 근피 드레싱이 쥐에 유발된 화상의 회복에 미치는 효과

나연경¹⁾ · 홍해숙²⁾

¹⁾경북대학교 간호대학 시간강사, ²⁾경북대학교 간호대학 교수

The Effect of Ulmus Dressing on Burn Wound in Rats

Na Yeon-kyung¹⁾ & Hong Hae-Sook²⁾

¹⁾Part-time instructor, College of Nursing, Kyungpook National University

²⁾Professor, College of Nursing, Kyungpook National University

Abstract

Purpose : The purpose of this study is to compare the effect of Ulmus(root-bark) dressing with vaseline gauze dressing on burn wound(third degree) in rats.

Method : Ten male Sprague-Dawley rats were used in the study. The rats were anesthetized with Ketamine 100mg/kg. Burn wounds were made for each animal by specially designed apparatus. Ulmus dressing was applied once a day for 4 weeks in the experimental group(n=5), vaseline gauze dressing in the control group(n=5). The wounds were photographed and excised.

Result : After 10 days of dressing, size of burn wounds of Ulmus dressing group decreased significantly compared to that of vaseline gauze dressing group.

After 10 days of dressing, degree of inflammatory infiltration was shown lower in Ulmus dressing than in vaseline gauze group. There was no significant difference after dressing at day of 19 and 27 in degree of inflammatory infiltration.

Key words : Ulmus dressing, Burn wound

* Corresponding author : Hong Hae-Sook Professor, College of Nursing, Kyungpook National University
Tel : 82-53-420-4935, 420-4932, 82-11-510-6989 Fax) 421-2758 E-mail : hshong@knu.ac.kr

1. 서론

1. 연구의 필요성

현대의학의 눈부신 발전에도 불구하고 많은 만성질환들은 아직도 근본적인 치료법이 확인되지 못하고 있다. 이러한 현대의학의 한계점과 더불어 우리문화의 고유성 인식과 한국적 간호에 관심이 높아지면서 대체요법(민속요법, 민간요법, 보완요법)과 한방간호의 간호학에의 도입에 대한 흥미 또한 높아지고 있으며(Shin, 1999; Kang, 1993), 만성 질환자의 반수 이상이 다양한 종류의 대체요법을 사용(Lee, 1999; Lee와 Kim, 1999)하고 있음에도 불구하고 상처치유의 재생과정에서 드레싱에 사용된 약제의 효과를 과학적으로 증명하는 연구는 거의 없는 실정이다.

현재 우리나라에서 창상, 화상 및 욕창 등의 상처치유를 위해 민간에서 이용되고 있는 것으로 독을 풀며, 창상을 낮게 하는 하늘타리뿌리(동의보감, 1998), 종기, 외상, 불에 데인상처를 치유하는 느릅나무(신편중약대사전, 1981), 소화불량, 상처, 화상 등에 사용할 수 있는 알로에(생약초, 1990), 항암, 항산화, 항균, 중금속해독작용이 있는 녹차(Han, 1994) 등이 있다. 이 중 민간에서 많이 이용되고 있는 느릅나무 근피를 사용하여 상처치유에 미치는 효과를 동물실험을 통하여 확인하고자 한다.

느릅나무(*Ulmus davidiana varija*)는 느릅나무과(*Ulmaceae*)에 속하는 낙엽성활목으로 높이가 30m까지 자라며, 잎은 타원형, 밑은 썩기 모양이고 길이는 3~12cm로서 끝은 뾰족하며 톱니가 있으며(Han & Jung, 2001), 껍질에는 점액질이 많고 성분은 셀룰로즈(22.3%), 헤미셀룰로즈(10.6%), 리그닌(25.2%), 페틴(8.0%), 유지(7.8%) 및 다량의 알긴산 등이 함유되어

있다(Yoo, 2003).

한의학에서 느릅나무를 한자로는 유(榆)라고 하고 껍질은 유피(榆皮), 또는 유백피(榆白皮), 뿌리껍질은 유근피(榆根皮)라고 하고, 종기나 종창에 효과가 있어 환부에 붙여 외용으로 사용하기도 하였으며, 민간에서는 피부에 상처가 났거나 피부에 종창이 생겼을 때 유피나 유근피를 찌어 피부의 환부에 붙이거나 생즙을 내어 하루에 한번이나 두 번 갈아붙이면 효과가 있다(동의보감; 동의학사전; 한국민간요법대전)고 하였다.

느릅나무의 효능에 대한 최근의 보고들에서 항돌연변이, 항암효과와 암세포 독성 억제효과(Kim, 1997; Kang, E. Y., 2003에서 인용됨), 배농, 소염, 진통 및 항알러지 효능(Lee, 1985), 욕창의 효과(Kim, 2001; Kang, 2003) 등이 확인되고 있으나 욕창을 포함한 상처치유의 효능에 대한 연구는 아직 미비한 실정이다.

따라서 본 연구자는 상처치유에 대한 느릅나무 근피의 효능을 확인하기 위해 심한 조직 파괴로 인해 손상 받은 모세혈관이 더 심한 허혈과 조직괴사를 유도하여 욕창과 유사한 상처를 형성하는 3도 화상을 유발, 느릅나무 근피 드레싱을 적용함으로써 현재 화상에 주로 사용되고 있는 바셀린거즈 드레싱과 그 효과를 비교 하고자하며, 이러한 예비연구를 통하여 욕창 발생시 민간에서 흔히 이루어지고 있는 대체요법의 한 방법으로서 이용가치를 확인하고자 이 연구를 시도하였다.

2. 연구의 목적

본 연구의 목적은 쥐에 유발된 화상에서 느릅나무 근피 드레싱과 바셀린 거즈 드레싱이 화상의 회복에 미치는 효과를 비교 분석하여 느릅나무 근피 드레싱의 상처치유 효과를 확인함으로써 대체요법의 효능성을 검증하고자 한다.

3. 용어의 정의

1) 화상

화상은 흰쥐(Sprague-Dawley)의 대퇴부에 ketamine 100mg/kg을 주사하여 마취한 후 등의 털을 깎은 다음 Sternberg 방법(Sternberg, 1962)에 따라 2×2cm 면적의 전기인두를 만들어 100V의 교류를 통하여 달군 뒤 100℃ 15초 동안 열을 가하여 3도 화상을 유발한 것이다.

2) 느릅나무 근피 드레싱

화상이 유발된 부위에 생리식염수로 세척하고 betadine으로 소독한 다음 느릅나무 근피 가루와 생리식염수를 1:1로 혼합, 반죽하여 덮은 후 마른거즈와 반창고를 이용하여 고정한 것이다.

3) 바셀린 거즈 드레싱

화상이 유발된 부위에 생리식염수로 세척하고 betadine으로 소독한 다음 바셀린 거즈로 덮은 후 마른거즈와 반창고를 이용하여 고정한 것이다.

4) 화상의 회복(repair)

쥐에 유발된 화상의 면적을 병리의사의 자문을 받아 Kim, Park & Kown(1996)과 Kang(2003)의 방법을 응용, 시기에 따라 상처면을 근거리 사진 촬영 후 실제 크기의 영상을 컴퓨터로 출력한 후 2mm² 단위의 간격으로 그려진 투명용지(OHP film)를 사용 non-healing 부위의 면적을 point count를 계산하여 비교한 것으로 육안적으로 화상의 면적 감소와 조직 생김을 실시하여 염증세포 침윤이 소실된 상태이다.

II. 연구방법

1. 연구설계

본 연구는 느릅나무 근피가 쥐에 유발된 화상의 회복에 미치는 효과를 파악하기 위한 실험연구이다.

2. 연구재료

1) 실험동물

본 실험의 동물은 동일한 조건으로 사육된 체중 350g 내외, 12~14주 사이의 성숙한 수컷 흰쥐(Sprague-Dawley) 10마리를 대상으로 느릅나무 근피 드레싱 적용 집단 5마리를 실험군으로 바셀린 거즈 드레싱 적용 집단 5마리를 대조군으로 하였다.

2) 드레싱 재료

본 실험에 사용한 느릅나무 근피 가루는 2004년 제주도에서 생산 건조하여 분말로 만든 것을 사용하였다.

3. 실험방법

실험군과 대조군 모두 ketamine 100mg/kg을 대퇴부에 주사하여 마취한 후 등의 털을 깎은 다음 전기인두를 이용하여 3도 화상을 유발하였다.

유발된 화상의 육안적 변화가 나타나기 시작한 화상 유발 후 4일에 드레싱을 시작하였으며, 실험군과 대조군 모두 화상부위를 생리식염수로 세척하고 betadine으로 소독한 후 실험군에는 느릅나무 근피 드레싱을 대조군은

바셀린 거즈 드레싱을 적용하였다. 드레싱 교환은 연구자가 매일 1회 4주 동안 시행하였다.

화상의 회복에 대한 육안적 변화의 관찰 방법은 실험군과 대조군의 화상 부위에 화상 유발 직 후, 화상유발 후 4일(드레싱 직전), 드레싱 후 2일 간격으로 드레싱 교환 전 13회에 걸쳐 근거리 육안 사진촬영을 하였다. 화상의 회복 정도 비교는 드레싱 직전, 드레싱 후 10일, 19일, 27일의 사진에 2mm² 단위의 간격으로 그려진 투명용지(OHP film)를 사용 non-healing 부분의 면적을 point count로 계산하였다. 조직학적 소견은 드레싱 적용 후 10일, 19일, 27일에 조직생검 후 hematoxylin & eosin으로 염색한 후 병리의사에게 의뢰하여 광학현미경으로 염증세포의 침윤 정도를 관찰하였다.

자료분석은 SPSS 12.0을 이용하여 t-test와 Mann-Whitney U test로 사전 동질성 검증과 사후 유의성 검증을 하였다. 통계적 유의성은 $p < 0.05$ 수준에서 채택하였다.

III. 연구 결과 및 논의

1. 육안적 변화

유발된 화상 부위의 육안적 피부 변화는 실험군과 대조군 모두 화상 유발 후 4일에 비슷한 크기와 모양을 형성하였으며(Fig 1), 드레싱 후 5일에는 실험군과 대조군 모두 가피(crust)가 붙어 있었다. 드레싱 후 7일에 실험군의 일부에서만 가피가 떨어지기 시작하여 10일에는 실험군 모두 가피가 떨어졌으나(Fig 2), 대조군은 10일에 일부에서 가피가 떨어지기 시작하였다(Fig 3, 4).

대조군과 실험군의 드레싱 전과 드레싱 후 화상의 크기 변화는 <표 1, 2>에서 보는 바와 같다. 드레싱 전 화상 크기의 동질성 검증

결과 대조군은 평균 115.80±2.39 unit, 실험군은 평균 114.00±2.24 unit로 t-test와 Mann-Whitney U test 검증결과 모두 유의하지 않아 ($p=0.254$, $p=0.292$) 동질한 집단으로 여겨지며, 화상의 회복정도는 드레싱 10일 후 대조군은 평균 109.20±4.44 unit, 실험군은 평균 100.60±5.98 unit로 t-test와 Mann-Whitney U test 검증결과 모두 유의한 차이가 있었다($P=0.035$, $P=0.045$).

피부손상 및 혈액순환 장애로 응고된 피부와 삼출물 및 괴사조직인 가피를 형성하게 되고 이러한 가피가 미생물이 성장할 수 있는 훌륭한 배지인 점을 고려해 볼 때, 느릅나무 근피 드레싱이 바셀린 거즈 드레싱보다 가피를 빨리 떨어지게 함으로써 화상의 회복을 촉진시키는데 도움을 준 것으로 생각된다.

또한 상처 표면을 습윤하게 유지하는 것이 치유를 도와주므로(Potter & Pettey 1995) 느릅나무 근피 드레싱이 미생물의 침투로부터 상처를 보호하고 습윤한 상태를 유지하여 치유를 촉진의 원인으로 작용했다고 볼 수 있다.

느릅나무의 항균력에 대한 논문들에서 Yoo(2003)와 Han & Jung(2001)는 추출용매에 따라 항균력이 다르게 나타났고, 메탄올을 용매로 하였을 때 높은 항균력이 있었으나 그 외의 추출물은 항균력이 없다고 하였다. 그러나 Lee(1985)는 느릅나무근피수침엑기스가 배농, 소염작용이 있다고 하였는데, 본 실험에서도 추출물을 사용하지 않고 근피가루를 직접 반죽하여 사용하였음에도 불구하고 느릅나무 근피 드레싱으로 인한 2차 감염이 발생하지 않은 것은 느릅나무 근피가 항염증작용이 있다고 볼 수 있다.

드레싱 후 19일에 실험군의 화상의 회복정도는 각각 60 unit, 62 unit, 47 unit로 26일에는 30 unit, 12 unit로, 대조군은 각각 66 unit, 38 unit, 20 unit로, 26일에는 24 unit, 11 unit로 대조군과 실험군 모두 점차적으로 감소하

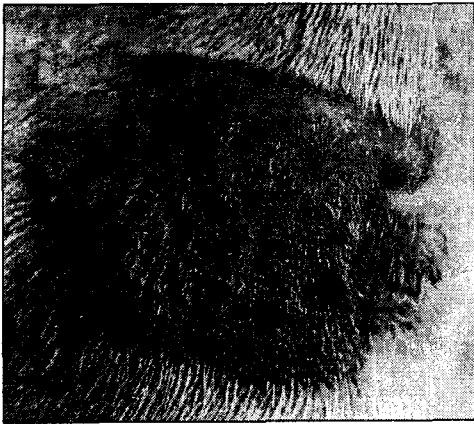


Fig 1. The burn wound(third degree) before dressing.

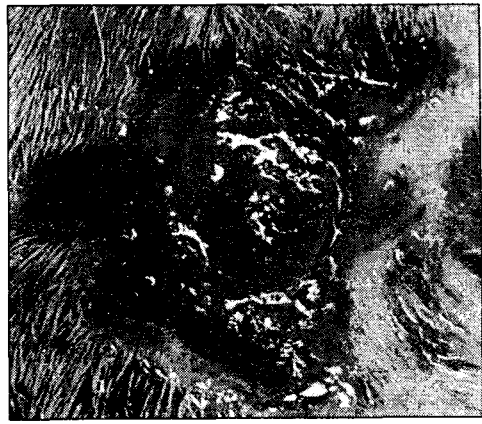


Fig 2. The burn wound at 10 days after Ulmus dressing.

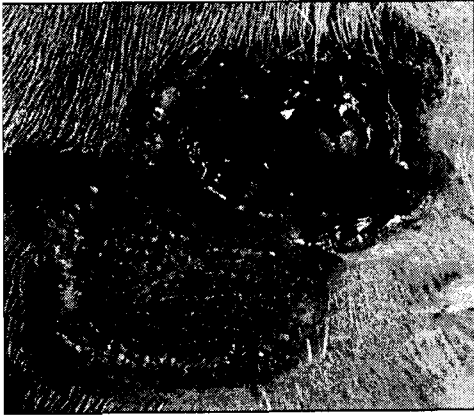


Fig 3. The burn wound at 10 days after vaseline gauze dressing.

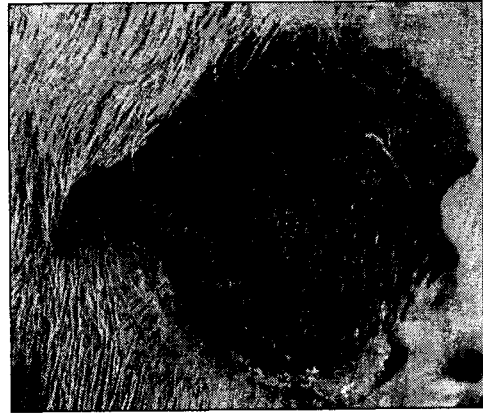


Fig 4. The burn wound at 10 days after vaseline gauze dressing(covered crust).

는 것으로 나타났으나(Table 1), 이는 실험 대상의 수가 너무 적어 개체의 특성에 의해 상처의 회복 정도가 달라 질 수 있다는 것을 고려하면 실험군과 대조군의 화상 회복 정도의 비교는 다소 무리가 있는 것으로 사료된다.

그러나 Kim(2001)은 욕창환자의 참느릅나무 근피드레싱 적용전과 드레싱적용 4주 후를 비교한 결과 욕창의 단계 및 크기가 유의하게 감소하였으며, Kang(2003)은 참느릅나무 드레싱 군이 치료 시작 10주 후 욕창의 기가 의미 있는 감소가 있었으며, 참느릅나무 드레싱이

욕창의 농이나 삼출물을 흡수하고 괴사조직을 녹여내어 깨끗한 창상을 유지할 수 있었다고 하였는데, 비록 대조군과 비교는 할 수 없었지만 2차 감염 없이 상처의 면적이 점차적으로 감소한 본 실험과 유사한 경향을 나타내었다.

2. 조직학적 변화

조직재생과정은 일반적으로 염증기(inflammatory phase), 증식기(proliferative phase), 성숙기(maturation phase)의 3단계를 거치고,

Table 1. Transition of size of burn wound(third degree)

Group	Day after dressing	before dressing	10 days	19 days	27 days
		Experimental	case 1	115	104
	case 2	111	100	-	-
	case 3	113	99	60	-
	case 4	114	108	62	30
	case 5	117	92	47	12
Control	case 6	117	108	-	-
	case 7	113	106	-	-
	case 8	116	108	38	-
	case 9	119	117	66	24
	case 10	114	107	20	11

*The number means 2×2mm in width.

Table 2. Comparison of size of burn wound in both group

		mean(SD)	t-test		Mann-Whitney U test	
			t	p	z	p
before dressing	control(n=5)	115.80(2.39)	-1.230	0.254	-1.054	0.292
	Ex(n=5)	114.00(2.24)				
after dressing (10 days)	control(n=5)	109.20(4.44)	-2.581	0.035*	-2.009	0.045*
	Ex(n=5)	100.60(5.98)				

*p < 0.05

상처의 크기, 깊이, 감염여부 등 상처의 상태에 따라 치유양식이 달라질 수 있으며, 현저한 조직의 결손이나 괴사 또는 감염이 있을 때는 이차유합에 의한 치유과정이 일어난다(병리학, 1998 ; Martin, 1997).

염증기는 손상직후 반응이 유발되며 2~5일 정도 지속되지만 괴사조직이 있으면 상처치유 기간이 길어질 수 있으며(Jin, 2001), 응고된 피부와 삼출물 및 괴사조직인 가피는 혈액순환 장애를 유발하고 미생물을 번식시키는 장소가 될 수 있다(Kim, 1987). 본 실험에서 화상 유발 4일에 육안적으로 응고된 피부와 삼출물 및 괴사조직인 가피 형성이 확인되었고, 지연된 염증반응으로 인해 드레싱 후 10일 후에도 호중구, 단핵구, 림프구의 침윤이 심하게

나타났으며, 실험군, 대조군 중 가피가 있는 것과 없는 것의 상처 가장자리의 조직 채취하여 검사한 결과 염증세포는 실험군, 대조군 중 가피가 없는 것, 가피가 있는 것 순으로 침윤 정도가 심한 것으로 나타났다(Fig 5, 6).

Yoo(2003)는 느릅나무 추출물을 이용한 상처치유효과에 대한 연구에서 6일 째에 느릅나무 추출물을 이용한 실험군이 대조군보다 육아조직의 세포증식과 재생피화가 빨리 일어났다고 보고하였는데 이는 본 연구에서 드레싱 후 10일에 나타난 조직학적 소견과 일치하고 있다.

증식기는 3~5일부터 시작하여 수 주 동안 지속되며, 이 기간동안 육아조직형성, 수축, 재생피화의 과정이 일어나는데, 섬유모세포



Fig 5. Light microphotograph of burn wound of rat skin at 10 days after Ulmus dressing. Necrosis of surface marked intradermal infiltration of acute inflammatory cells in dermis are noted. H&E, 40X.

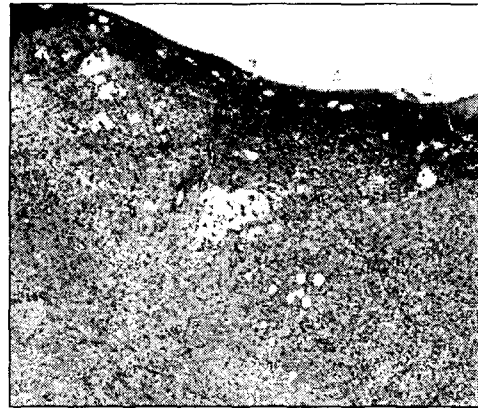


Fig 6. Burn wound of rat skin at 10 days after vaseline gauze dressing. Necrosis of surface is persistent. Intradermal infiltration of acute inflammatory cells are marked. H&E, 40X.

(fibroblast)에서 콜라겐이 합성되고, 결손부위가 채워지며, 혈관신생(angiogenesis)에 의해 육아조직(granulation tissue)이 형성된다. 성숙기는 증식기 이후부터 수년 동안 지속되는 조직재생의 마지막 단계로서 섬유모세포에서 새로운 콜라겐의 합성과 분해과정의 조절에 의해 창상의 장력을 증가시키는 기간으로 상처가 수축되고 궁극적으로 반흔(Scar)이 더 작아지는 조직의 재구축과 반흔으로 귀결된다(병리학, 1998; Clark, 1988).

드레싱 19일과 27일에 시행된 조직검사의 소견은 염증세포의 침윤이 점차적으로 감소하였고, 가장자리에는 표피의 재생이 일어났으며, 상처의 치유가 진행되는 부위에는 섬유아세포가 침윤되어 육아조직이 형성되었다. 그러나 실험군과 대조군의 염증세포 침윤정도는 두 군 모두 상처 중앙부에는 여전히 심하고 가장 자리는 경미한 것으로 나타나 조직생검의 위치에 따른 염증세포 침윤정도의 차이는 있었으나 실험군과 대조군의 차이는 없었다(Fig 7, 8).

IV. 결론 및 제언

본 연구는 쥐에 유발된 화상에서 느릅나무 근피 드레싱과 바셀린 거즈 드레싱이 화상의 회복에 미치는 효과를 비교 분석하여 느릅나무 근피 드레싱의 상처치유 효과를 확인함으로써 대체요법의 효능성을 검증하고자 하였다.

실험방법은 체중 350g 내외, 12~14주 사이의 성숙한 수컷 흰쥐(Sprague-Dawley) 10마리 중 실험군과 대조군으로 각각 5마리씩 할당, ketamine 100mg/kg을 대퇴부에 주사하여 마취한 후 등의 털을 깎은 다음 2x2cm 면적의 전기인두를 이용하여 3도 화상을 유발하였다. 유발된 화상의 육안적 변화가 나타나기 시작한 화상 유발 후 4일부터 실험군은 느릅나무 근피 드레싱을 대조군은 바셀린 거즈 드레싱을 매일 1회 4주 동안 실시하였다. 화상부위의 육안적 변화와 조직학적 검사 결과는 다음과 같다.

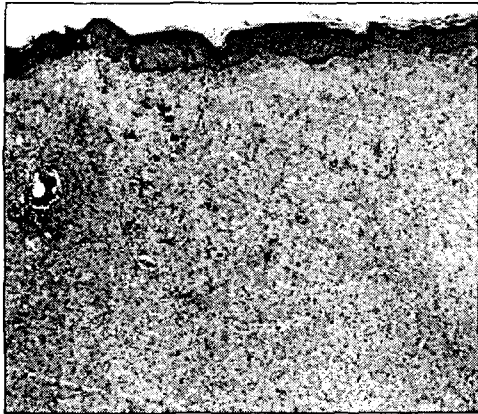


Fig 7. Burn wound of rat skin at 27 days after Ulmus dressing. Healing area of the wound shows fibrosis, loss of skin appendages and mild infiltration of inflammatory cells. Epithelial regeneration is completed. H&E, 40X.




Fig 8. Burn wound of rat skin at 27 days after vaseline gauze dressing. Healing area of the wound shows reepithelization of epidermis and fibrosis with moderate infiltration of inflammatory cells. H&E, 40X.

육안적 소견으로 드레싱 전과 드레싱 10일 후 화상의 크기 변화는 대조군은 평균 115.80 ± 2.39 unit에서 109.20 ± 4.44 unit로, 실험군은 평균 114.00 ± 2.24 unit에서 100.60 ± 5.98 unit로 감소하여 유의한 차이가 있었다 ($P=0.035$).

조직학적 소견은 드레싱 후 10일, 19일, 27일에 조직생검 후 hematoxylin & eosin으로 염색하여 광학현미경으로 관찰한 결과, 10일에 상처 가장자리의 염증세포는 실험군, 대조군 중 가피가 있는 것과 없는 것 순으로 침윤 정도가 심하여 실험군이 대조군보다 회복이 더 빠른 것으로 나타났으나, 19일과 27일에 염증세포의 침윤정도는 차이가 없는 것으로 나타났다.

본 연구에서 육안적, 조직학적 소견이 드레싱 후 10일에 실험군이 대조군보다 빠르게 회

복되었으나, 드레싱 후 19일과 27일에는 차이가 없는 것으로 나타난 것은 실험대상의 수가 적은 제한점에 기인한 것으로 사료되며, 드레싱 후 10일에 느릅나무 근피 드레싱의 효과가 있는 것으로 확인된 것은 간호중재방법으로서 활용 가능성을 기대할 수 있다. 이상의 결론을 통해 다음과 같이 제언하고자 한다.

- 1) 실험대상의 수를 늘려 반복 연구 할 필요가 있다.
- 2) 육창 등 다른 손상에 의한 상처치유에 느릅나무 근피 드레싱의 효과를 확인할 필요가 있다.
- 3) 상처치유 과정의 명확한 증명을 위해 조직학적 변화((육아조직, 염증세포, 혈관수)와 분자생물학적 변화(섬유모세포성장인자, 혈관내피성장인자)에 대한 검증이 보완되어야 할 필요가 있다.

참고문헌

- 고본(1981). 신편중약대사전. 신문출판사.
- 동의보감 국역위원회 편역(1998). 동의보감. 남산당.
- 문화방송편저(1987). 한국민간요법대전. 금박출판사
- 이명영(1995). 동의학사전. 까치.
- 정필근(1990). 생약초. 홍신문화사.
- Clark, R.(1988). The molecular and Cellular Biology of Wound Repair, Clark, R. & Hensen, P.(Eds), Overview and general consideration of wound repair(3-33). New York : Plenum Press.
- Han, Y. S., & Jung, S. I.(2001). Antimicrobial Effect of the *Ulmus davidiana varjaponica*, J. Mokwon Nature. Sci, 10(1), 73-76.
- Han, M. K.(1994). Study on the Chemical Components of Green Tea. Yong-In University research paper book, 10, 299-308.
- Jin, S. J.(2001). Effect of Exogenous Collagen on Re-epithelialization of Skin Wound in Rabbits. J. Bio. Lab. Sci, 7, 17-25.
- Kang, E. Y.(2003). Conservative Management of Pressure Ulcers with Ulmus Dressing. Unpublished master's dissertation, Chonnam National University of Korea, Gwangju.
- Kang, H. S.(1993). A Literature Review for Approach of Oriental Nursing. J. Kor. Acad. Nurs, 23(1), 118-129.
- Kim, J. A.(1987). A Study on the Nosocomial Infection in One Burn Unit. J. Kor. Acad. Nurs, 17(3), 227-240.
- Kim, K. S.(2001). The Effects of Ulmus Root-bark on the Pressure Ulcers. Unpublished master's dissertation, Chonnam National University of Korea, Gwangju.
- Kim, S. H., Park, R. J., & Kown, H. C.(1996). Effect of High Voltage Pulsed Galvanic Current on Wound healing in Rabbits. J. Kor. Acad. Univ. Phys. Ther. 3(3), 67-81.
- Korean Society of Pathologists(1998). Text Book of Pathology(3rd ed). Seoul : Komoonsa Press.
- Lari, A., & Alaghebandan, R.(2005). Siver Sulphadiazine and fundermol in the Topical Treatment of Burn Wounds: An Experimental Comparative Study in Rats. Unpublished manuscript. Iran University of Medical Sciences at Tehran.
- Lee, K. Y., & Kim, S. Y.(1999). A Study on the Pattern of Alternative Therapy Experienced by the Aged. J. Kor. Acad. Nurs, 29(2), 336-345.
- Lee, S. G.(1985). Drainaging, Anti-inflammatory, Analgesic and Anti-allergic Activities of Water Extract of Root barks of Ulmus parvifolia. Unpublished master's dissertation, Chung-Ang University of Korea, Seoul.
- Lee, Y. C.(1999). A study on Use of Alternative Therapy in chronic Ill Patients. Unpublished master's dissertation, Pusan National University of Korea, Pusan.
- Martin, P.(1997). Wound healing-aiming for perfect skin regeneration. Sci, 276, 75-81.
- Potter, P. A., & Pettery, A. G.(1995). Basic nursing : theory and practice(3rd ed). St. Louis : Mosby.
- Shin, K. R.(1999). The Development of Korean Nursing Alternative. J. Kor. Acad. Nurs, 29(6), 1403-1418.
- Sternberg, T.(1962). Study of the liver function in experimental burns. I. A Standardied back burn

procedure for the rabbit and observations on blood volume and blood components after 10% burn. Acta. Chir. Scand, 123, 159-170.

Tizard, I., Busbee, D., Maxwell, B., & Kemp, M. C.(1994). Effects of acemannan, a complex carbohydrate, on wound healing in young and aged rats. Wounds : A Compendium of Clinical Research and Practice, 6(6), 201-209.

Yoo, S. D.(2003). The antimicrobial activity and wound healing effect of Ulmi cortex Extracts. J. Kwandong Med. 7(1), 37-42.